

Sofortimplantation mit Sofortbelastung in der ästhetischen Zone

Die Wiederherstellung eines ästhetischen Lächelns stellt den Behandler in vielerlei Hinsicht vor eine Herausforderung. Er muss seinen, aber auch den Ansprüchen des Patienten genügen und Sorge dafür tragen, dass eine provisorische Versorgung zu keinen Einschränkungen des Patienten führt. Der vorliegende Artikel beschreibt eine Falldokumentation über operatives Vorgehen, provisorische und definitive Sofortrehabilitation im Frontzahnbereich.

Das therapeutische Ziel ist es, einen ästhetischen und funktionellen Langzeiterfolg in wenigen Behandlungssitzungen zu erzielen. Um dies zu erfüllen, bedarf es eines Therapiekonzeptes, welches ein Implantatsystem beinhaltet, das diesen Anforderungen genügt und den Langzeiterfolg sichert. Das neuartige Design des NobelActive Implantats erlaubt eine sichere Sofortbelastung durch Erzielung einer hohen Primärstabilität (bis zu 70 Ncm) und gleichzeitig eine aktive Implantatausrichtung zur optimalen prothetischen Versorgung.

Die 62-jährige Patientin stellte sich aufgrund von Beschwerden in der Oberkieferfront und dem Wunsch nach einer Implantatversorgung in unserer Klinik vor. Die Patientin wurde ausführlich über Behandlungsverlauf, Risiken, Prognosen, Kosten und Behandlungsalternativen aufgeklärt und wünschte daraufhin eine Einzelzahnversorgung und ein festzementiertes Provisorium für die Dauer der Behandlung. Allgemeinanamnestisch lagen keine Besonderheiten vor.

Klinische Ausgangssituation

Die klinischen und radiologischen Untersuchungen ergaben, dass die Zähne 12, 11, 21 und 22 endodontisch behandelt waren und mit gegossenen Stiftaufbauten sowie vollverblendeten Kronen versorgt waren. Die Kronenränder sowie die Wurzelfüllungen waren insuffizient. Das Vestibulum war stark gerötet und wies mehrere Fistelgänge auf. Das Zahnfleisch zeigte alle Entzündungszeichen wie Rötung, Schwellung und positiver

und parodontalen Zustandes waren die Zähne 12, 11, 21 und 22 nicht mehr erhaltungswürdig. Die Mundhygiene der Patientin war mäßig mit guter Compliance.

Operatives Vorgehen

Wunsch der Patientin war eine Einzelzahnversorgung und für die notwendige Behandlungszeit ein festzementiertes Provi-

veolen wurden gut gesäubert, um Weichgewebsreste sowie Granulationsgewebe zu entfernen.

Der operative Zugang erfolgte durch die Extraktionsalveolen. Auf jegliche Schnittführungen wurde verzichtet. Die Bohrungen erfolgten nach dem NobelActive Bohrprotokoll in einer palatinalen Achsenrichtung. Dabei galt es, die vestibuläre Knochenlamelle zu schonen. Das Einbringen der Implantate er-

Implantate: in Regio 12 und 22 der Dimension 3,5 x 13 mm, in Regio 11 und 21 der Dimension 4,3 x 15 mm.

Das Implantatdesign bewirkt eine sehr hohe Primärstabilität, sodass bei Implantatinsertion die letzten Umdrehungen mit einem bis 70 Ncm kalibrierten Drehmomentschlüssel durchgeführt werden können, ohne dass eine Nekrose entsteht. Darüber hinaus kann bei der Insertion des Implantates die Achse ge-

einer Membran war aufgrund der minimalen Ausdehnung überflüssig und wurde nicht vorgenommen. Das Augmentat wurde durch rückläufige Matratzennähte gesichert.

Provisorische Versorgung

Die provisorische Versorgung erfolgte auf Titanabutments. Diese wurden extraoral auf einem Halter mit einer kreuzver-

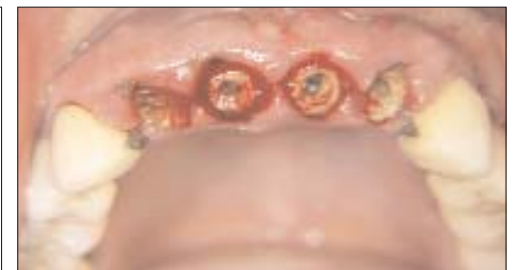
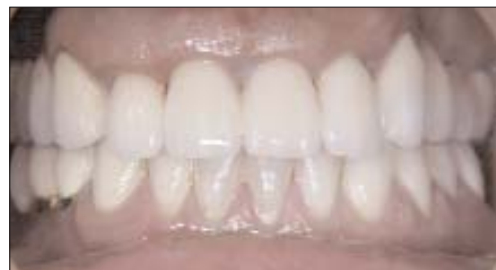

Abb. 1: Ausgangsbefund der Patientin. – Abb. 2: OPG der Ausgangssituation. – Abb. 3: Situation nach Entfernung der alten Kronen.

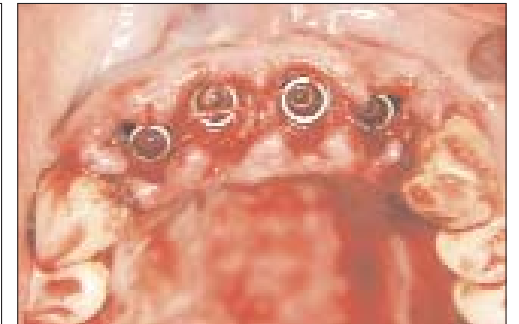
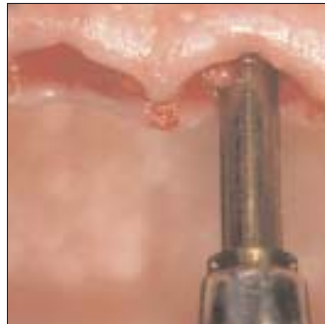
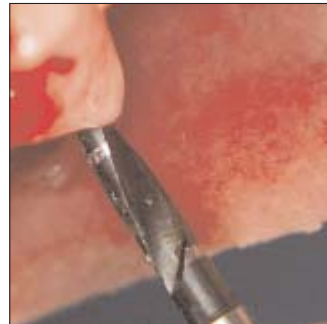Abb. 4: Nach palatinal angulierte Bohrung. – Abb. 5: Inserieren des Implantats mittels der manuellen Einbringhilfe. – Abb. 6: Die nach palatinal ausgerichtete Angulation verhindert die apikale Perforation der vestibulären Knochenlamelle. – Abb. 7: Intraoperatives Bild der gesetzten Implantate.

sorium. Zuvor erfolgte eine gründliche Reinigung und Deep Scaling der Zähne sowie eine Mundhygieneschulung. Die Patientin wurde aufgeklärt über die notwendigen Maßnahmen postoperativ, Spülen mit CHX-Spüllösung sowie Auftragen von CHX-Gel und die fünftägige Antibiotikaeinnahme.

Anschließend erfolgten das Entfernen der alten Kronen und die

folgte manuell mittels einer Einbringhilfe, wodurch eine Änderung der Insertionsrichtung möglich sowie eine sichere Führung gegeben war. Somit werden die Implantate sicher in den palatinalen Anteilen der Restalveolen verankert und befinden sich prothetisch in optimaler Ausrichtung. Die Implantate wurden 2–3 mm unterhalb der Schmelz-Zement-Grenze gesetzt. Der Ab-

gebenfalls korrigiert werden. Dies erlaubt eine optimale prothetische Ausrichtung und macht eine Sofortbelastung möglich.

Augmentation

Die Inkongruenz zwischen der Wand der Extraktionsalveolen und der Implantate wurde mit ei-

zahnnten Fräse so lange beschliffen, bis ein optimales Ausgangsprofil und Länge erzielt werden konnte. Nach Einschrauben und Wundverschluss durch Einzelknopfnähte und Matratzennähte wurden die Abutments intraoral unter Wasserkühlung mit einem grob diamantierten Instrument auf die gleiche prothetische Ausrichtung gebracht. Dadurch wird ein spannungsfreier Sitz des Provisoriums gewährleistet. Anschließend wurden die Abutments verschlossen und mittels Doppelmischtechnik mit einem individuell hergestellten Löffel abgeformt. Die Bissnahme erfolgte mittels Wachsplatten über die beschliffenen Abutments. Es wurde ein laborgefertigtes Provisorium hergestellt. Als Basis für die provisorisch verblockten Kronen wurde ein Autokaltpolymerisat der Firma Biodent benutzt (Abb. 5). Das Provisorium wurde in der statischen Okklusion ohne Protrusionskontakte eingeschliffen.

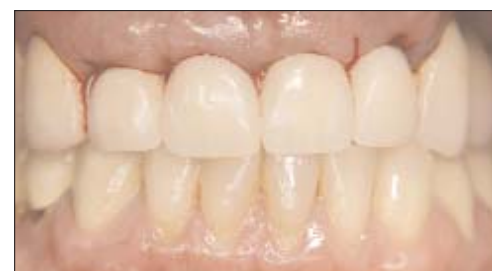
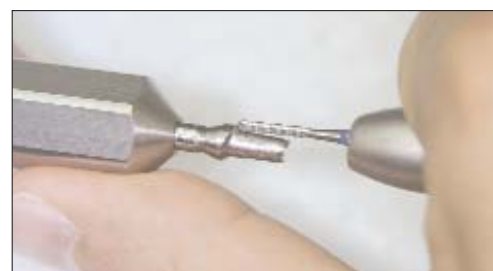
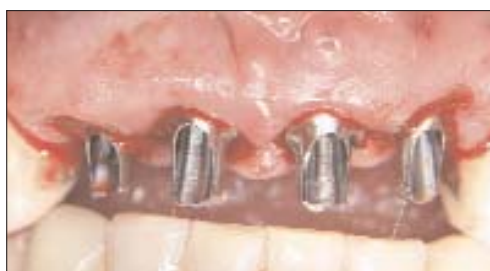Abb. 8: Titanabutments für die provisorische Versorgung in situ. – Abb. 9: Beschleifen der Titanabutments für die provisorische Versorgung mithilfe des Halters. – Abb. 10: Provisorische Versorgung mittels verblockten Kronen direkt nach Implantation.

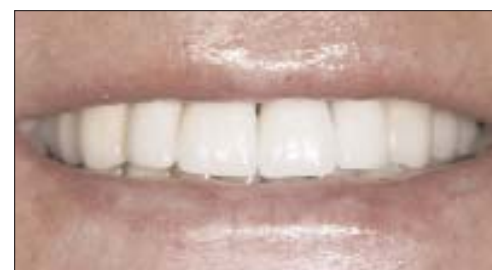
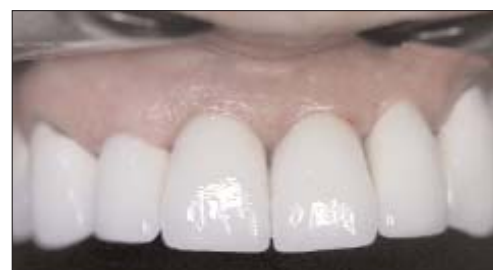
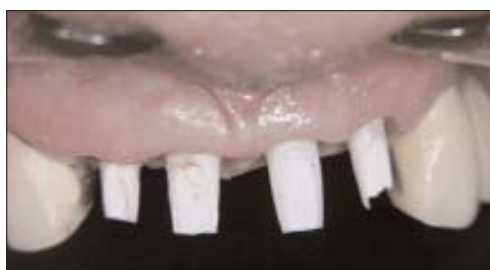Abb. 11: Individuelle NobelProcera Zirkoniumdioxidabutments in situ mit Kontrolle der Lage des Kronenrandes. – Abb. 12: Die definitive Kronenversorgung. – Abb. 13: Wiederherstellung eines ästhetischen Lächelns.

BOP. Aus den Fistelgängen entleerte sich Pus. Die Zähne hatten einen Lockerungsgrad von 1–2. Aufgrund ihres endodontischen

atraumatische Extraktion der Zähne 12, 11, 21 und 22 unter Aufrechterhaltung der vestibulären Knochenlamellen. Die Al-

stand zwischen den Implantaten sollte 3 mm betragen, zwischen Implantat und Zahn 1,5 mm. Insetriert wurden vier NobelActive

genem Knochen aufgefüllt. Der eigene Knochen wurde mittels Knochenfalle aus den Bohrlöchern gewonnen. Das Einsetzen

Definitive Versorgung

Nach vierwöchiger Tragedauer der provisorisch verblockten Kronen und somit Sicherstellung einer primären Weichgewebskonsolidierung erfolgte die Anfertigung der definitiven Versorgung. Die definitive Abfor-

mung der Implantate und der Weichgewebsstrukturen wurde mit einem offenen Verfahren mittels eines individuellen Löffels vorgenommen (Impregum). Um dem ästhetischen Anspruch zu genügen und aufgrund der guten Biokompatibilität keramischer Werkstoffe, wurden sowohl die individuellen Abutments als auch die Kronengerüste aus Zirkoniumdioxidkeramik gefertigt. Nach der Modellation der individuellen Abutments unter ästhetischen und optimal prothetischen Gesichtspunkten in Kunststoff wurden diese mittels CAD/CAM-Technik gescannt und in Zirkoniumdioxid überführt. Die Bissregistrierung wurde mittels Zentriregistrat, Gesichtsbogen und Clinometer vorgenommen. Die Anprobe der individuellen Abutments erfolgte in einer separaten Sitzung (Abb. 7). Dabei wurde der Kronenrand der späteren prothetischen Versorgung, der zirkulär 0,5–1 mm unterhalb des Gingivaesumes liegen sollte, überprüft und ge-

Entscheidend hierbei sind der Erhalt der vestibulären Knochenlamelle und ein ausreichendes apikales Knochenangebot, damit eine sichere Implantatverankerung möglich wird. Darüber hinaus sollten keine akuten Entzündungen vorliegen. Im Falle chronischer Entzündungsprozesse, wie im beschriebenen Fall, wird eine antibiotische Behandlung einen Tag vor und fünf Tage nach dem Eingriff empfohlen. Für die Sofortversorgung ist eine ausreichende Primärstabilität Voraussetzung. Für die Einheilzeit werden die Implantate durch das Provisorium primär verblockt. Das spezielle Schraubendesign als auch die hohe Primärstabilität des NobelActive Implantats erlauben in vielen Fällen die Beschleunigung der prothetischen Versorgung. Oftmals ist es möglich, sofort nach Extraktion zu implantieren, weil die Implantate mit ihren selbstschneidenden Gewinden sehr präzise platziert werden können, ohne in Achsrichtung und Position durch die vorhandenen Alveolen

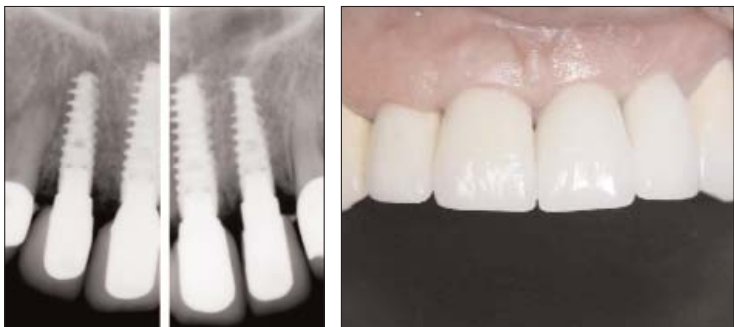

Abb. 14: Röntgenologische Kontrolle drei Monate nach Implantation. – Abb. 15: Klinische Situation ein Jahr nach Implantation.

gebenfalls korrigiert. Erforderliche Korrekturen können je nach Lage intraoral unter Zuhilfenahme diamantierter Instrumente oder nach Einzeichnung auf dem Modell durch den Techniker vorgenommen werden. Dabei ist immer auf ausreichende Wasserkühlung zu achten. In der nachfolgenden Sitzung wurden die Gerüste der vollkeramischen Kronen (Zirkoniumdioxidkappen) anprobiert. Dabei wurde erneut der Kronenrand kontrolliert. Die Kappen wurden anschließend vollverblendet (Duceram Kiss von der Firma DeguDent). Eine Woche nach Kappenanprobe wurde die fertige Arbeit eingegliedert und zunächst provisorisch zementiert (Abb. 8). Circa drei Monate später, nach dem sicheren Abschluss der Weichgewebskonsolidierung, erfolgt eine erneute Qualitätskontrolle und das endgültige Zementieren.

Fazit

Eine Extraktion und Sofortversorgung in der ästhetischen Zone ist in manchen Fällen eine sinnvolle Behandlungsmöglichkeit. Wichtig in diesem Zusammenhang ist die entsprechende Selektion der Fälle.

beeinträchtigt zu werden. Dies ermöglicht in vielen Fällen auch eine Sofortversorgung, sodass dem Patienten das Tragen eines herausnehmbaren Provisoriums erspart bleibt. Das NobelActive Implantat ist aus unserer Sicht für Sofortimplantationen das Implantat der Wahl. Die klinische Untersuchung ein Jahr post implantationem weist völlig stabile und reizfreie Hart- und Weichgewebsverhältnisse auf. Die Sondierungstiefen betragen 2–3 mm und spiegeln das erhaltene Knocheniveau wider. Die Patientin ist mit dem Ergebnis der Behandlung sehr zufrieden. Das Ziel eines ästhetischen und funktionellen Langzeiterfolges ist somit erfüllt. **PN**

PN Adresse

Dr. Richard J. Meissen, M.Sc.
 Ärztlicher Direktor der Kaiserberg Klinik

Dr. Mariana Mintcheva, M.Sc.
 Zahnärztin in der Kaiserberg Klinik
 Fachklinik für ästhetische Zahnmedizin, Implantologie und Plastische und Ästhetische Chirurgie GmbH

Mülheimer Straße 48
 47057 Duisburg
 Tel.: 02 03/39 36-0
 Fax: 02 03/39 36-1 99
 E-Mail: info@kaiserberg-klinik.de
 www.kaiserberg-klinik.de



ANZEIGE

Expasyl Premium-Kit

Inhalt: 1 Applikator, 10 Kapseln mit Erdbeergeschmack, 40 gebogene Kanülen zum Einmalgebrauch



Paste statt Faden

- Mit Erdbeergeschmack! Angenehm neuer Geschmack und verbesserte Wirkung
- Gebogene Kanülen! Bequemes, schnelleres und präziseres Einbringen der Kanüle in den Sulkus
- Schmerzlos - blutstillend - reversibel
- Retraktion in 1-2 Minuten

Neugierig geworden? Rufen Sie uns an!
 Infos unter 0800 / 728 35 32
 oder fragen Sie Ihr Depot!

ACTEON Germany GmbH · Industriestraße 9 · D-40822 Mettmann
 Tel.: +49 (0) 21 04 / 95 65 10 · Fax: +49 (0) 21 04 / 95 65 11
 info@de.acteongroup.com · www.de.acteongroup.com
 Hotline: 0800 / 728 35 32

